III 9 14

Lane Medical Library

Ueber

endoneurale Wucherungen

in den

peripherischen Nerven des Hundes.

Inaugural-Dissertation

der

hohen medicinischen Facultät

der

Universität Bern

zur

Erlangung der Doctorwürde

vorgelegt von

Clara Weiss

aus Marienburg.

Mit einer Tafel.

Auf Antrag des Herrn Prof. Langhans von der medicinischen Facultät zum Druck genehmigt.

Bern, den 12. Juli 1893. Der Decan: Strasser.

Berlin.

1894.

Die vorliegende Arbeit schliesst sich an die im Jahre 1892 erschienenen Arbeiten von Langhans und Kopp über Veränderungen in den peripherischen Nerven bei Cachexia thyreopriva des Menschen, des Hundes und des Affen, sowie bei Kretinismus [1]).

Langhans giebt am Anfang seiner Arbeit eine kurze Uebersicht über die von ihm gefundenen Veränderungen. Er fand 1) Verdickungen der Wände der Blutgefässe, besonders der Capillaren, bei welchen sich eine dicke, homogene, concentrisch streifige Adventitia bildet. 2) Erweiterungen der Lymphspalten, sowohl derjenigen unter dem Perineurium, als auch derjenigen des Endoneuriums. In diesen Lymphspalten finden sich eigenthümliche Zellen, welche er als ein- und mehrkammerige Blasenzellen bezeichnet und als umgewandelte Zellen des Endoneuriums ansieht. 3) Ferner treten an der Innenfläche des Perineuriums solide spindelförmige Heerde auf, von einer Länge von 1—10 mm, welche entweder nur Zellen und Fasern von Längs- und Querverlauf enthalten, oder solide Gebilde, die in der Peripherie aus lockerem, concentrisch streifig fasrigem Gewebe, in der Mitte aus kernarmer homogener Substanz bestehen. — Langhans fand diese Gebilde in drei Fällen von menschlicher Cachexia thyreopriva, sowie bei Affen, denen die Thyreoidea entfernt war, und bei einem menschlichen Kretin.

Kopp hat bei zwei Hunden, welche an acuter Cachexia thyreopriva zu Grunde gingen, auch Erweiterungen der Lymphspalten und das Auftreten von Blasenzellen nachgewiesen, sowohl

[1]) Dieses Archiv. Bd. 128. S. 290 u. 318.

in den Nervenstämmen, sowie auch in den Muskelnerven. Bei dem einen Hunde, welcher sieben Tage nach Entfernung der Thyreoidea zu Grunde ging, waren sie in grosser Zahl vorhanden, bei dem anderen, der nur vier Tage nach der Operation lebte, nur in geringer Zahl. Es erschienen die beschriebenen Veränderungen zum grossen Theil als neu. Beim Menschen waren die soliden Spindeln in vereinzelten Fällen gesehen worden. Es fanden sich dieselben dann ferner noch bei Untersuchungen, die noch im Gange waren, bei Individuen mit Kropf, und es sprach sich daher Langhans für irgend einen Zusammenhang derselben mit den Veränderungen der Schilddrüse aus.

Da bei den zahlreichen histologischen Untersuchungen der peripherischen Nerven, namentlich auch denen von Ranvier, Axel Key und Retzius, gerade die Nerven des Hundes mit denen des Kaninchens und Frosches vorzugsweise benutzt und nirgends diese Bilder gesehen waren, so sprachen sich beide, vorher genannten Forscher dahin aus, dass diese Veränderungen auf die Entfernung der Schilddrüse zu beziehen wären, sie glaubten sie als einen Theil der Cachexia thyreopriva auffassen zu dürfen. Herr Professor Langhans schlug mir deshalb als Thema eine Untersuchung der Nerven beim Hunde vor, mit Berücksichtigung der Frage, ob die Veränderungen auch bei Hunden mit Struma vorkommen und bei Hunden ohne Struma fehlen.

Es gelang mir denn auch, die soliden endoneuralen Wucherungen nachzuweisen, und zwar bei einem Hunde mit Struma, mit dessen Nerven ich meine Untersuchungen begann. Dieselben entsprachen den von Langhans beschriebenen endoneuralen Spindeln im Wesentlichen.

Aber schon der nächste Hund, ohne Struma, den ich zur Controle untersuchte, ergab Veränderungen des Endoneuriums, welche, wenn auch in Manchem verschieden, doch offenbar auch zur grossen Gruppe der von Langhans beschriebenen Bilder gehörten. Dadurch wurde das Thema wesentlich verschoben. Und es kam noch hinzu, dass nach der Veröffentlichung der oben genannten Arbeiten — meine Arbeit ist vor derselben begonnen worden — Friedrich Schultze auf eine bisher übersehene, schon 10 Jahre vorher erschienene Arbeit von Renaut[1])

[1]) Archives de physiologie von Brown-Séquard u. Charcot. 1881. 161.

hinwies. Renaut hatte darin auch im Wesentlichen gleiche Veränderungen beschrieben, wie Langhans und Kopp, vorzugsweise die langen spindelförmigen Körper; er fand sie bei normalen Pferden und Eseln und sprach sie daher für normale Bildungen an. Beim Menschen und Hunde fand er sie nur spärlich an den Nerven der Finger und Zehen. Diese Angaben forderten natürlich ebenfalls auf, der vorliegenden Arbeit eine möglichst breite Basis zu geben.

Ich untersuchte daher die Nerven der oberen und unteren Extremität von 5 Hunden und da es sich hier ergab, dass die Nerven der oberen Extremität stärker afficirt waren, wurden dieselben noch bei weiteren 5 Thieren untersucht. Ich legte dabei möglichst viel Werth darauf, Hunde von verschiedenem Alter zu haben, da es ja nicht unmöglich war, dass die Veränderungen bei älteren Individuen stärker ausgesprochen waren. — So hatte Trzebinski bei vier menschlichen Leichen unter 20 Jahren derartige Veränderungen nicht gefunden. Auf diese Weise hoffte ich wenigstens über ein ätiologisches Moment einige Klarheit zu erhalten. Ferner sah ich meine Arbeit für eine Vorstudie zu weiteren Untersuchungen an, denen es obliegen würde, die feineren histologischen Einzelheiten und namentlich histogenetische Fragen, welche Langhans offen gelassen hatte, zu entscheiden. Ich meine damit namentlich das Verhalten der Blasenzellen zu den soliden Spindeln. Langhans hat es nur als wahrscheinlich hinzustellen vermocht, dass jene bei der Bildung der letzteren betheiligt seien. Diese Fragen können wohl nur mit Sicherheit gelöst werden, wenn man verschiedene Conservirungsmethoden anwendet. Die Untersuchungen von Langhans und Kopp stützen sich nur auf Nerven, welche zuerst in Müller'scher Flüssigkeit conservirt und nachher in Spiritus erhärtet waren. Als andere Conservirungsflüssigkeiten dürfen in Betracht kommen namentlich die Osmiumsäure, rein und in ihren verschiedenen Mischungen, vielleicht Gold oder auch andere Reagentien, welche mit der Osmiumsäure den Nachtheil des hohen Preises und des oberflächlichen Eindringens theilen. Mit Rücksicht hierauf ist es besonders wichtig zu wissen, unter welchen Bedingungen man überhaupt, namentlich an welchen Stellen man die Veränderungen zu erwarten habe. Daraus ergab sich

für mich die Nothwendigkeit, die Nerven in einer grossen Zahl von Schnitten, am besten in Schnittreihen, zu untersuchen. Kopp hatte als Färbung nur die Weigert'sche Markscheidenfärbung mit Hämatoxylin angewendet; er war dazu gezwungen, weil er nicht nur die Nervenstämme, sondern auch die Muskelnerven untersuchte, und die letzteren ohne diese Färbung nur schwierig und mit grossem Zeitverlust erkannt werden können. Ich habe die Muskelnerven ganz unberücksichtigt gelassen und nur die Nervenstämme untersucht; so konnte ich eine für Schnittreihen durchaus nothwendige Ganzfärbung vornehmen, und es zeigte sich sehr rasch, dass bei den Nervenstämmen die Weigert'sche Färbung vor der von mir angewandten keinen Vorzug darbot hinsichtlich der Leichtigkeit und Schnelligkeit, die Existenz der fraglichen Veränderungen zu erkennen.

Ich ging in folgender Weise vor: Die Körper von 4 Hunden fand ich vor; 3 derselben waren getödtet und sofort mit Müller'scher Flüssigkeit injicirt, dann in Müller'sche Flüssigkeit und nachher in Spiritus gelegt worden. Einer, ein 12jähriger, war gestorben und wurde erst 24 Stunden post mortem in gleicher Weise behandelt. Von diesen Hunden wurden am conservirten Körper die Nerven herauspräparirt. Die anderen Hunde wurden durch Verbluten getödtet, die Nerven sofort herauspräparirt und in Müller'scher Flüssigkeit bei Bruttemperatur conservirt, nach 10—14 Tagen einige Tage in Spiritus gelegt, dann gefärbt und wieder entwässert; dann wurden die Nerven in kleine Stücke von etwa 1—1½ cm Länge zurechtgeschnitten, die zu einem Nerven gehörigen Stücke zu einem oder mehreren Blöcken zusammengebunden und nach weiterer Entwässerung in absolutem Alkohol, und nach kurzem Verweilen in Alkohol und Aether in Celloidin eingebettet. Als Färbemittel diente mir eine starke Alauncarminlösung, in welcher die Nerven je nach ihrer Stärke 2—5 Tage verweilten; werden sie nachher in Wasser einige Stunden ausgewaschen, so lange sie noch Farbe abgeben, so erhält man eine sehr schöne, durchaus genügende Kernfärbung. Die Schnitte wurden mit Origanumöl, dem alkoholische Eosinlösung hinzugefügt war, aufgehellt, und so erhielt ich die schöne Eosingrundfärbung, von welcher die mehr violette Carminfarbe der Kerne sich gut abhob. Die Schnitte wurden mit dem grossen Jung'schen Mikrotom gemacht. Diejenigen, welche zuerst mit dem 70procentigen Spiritus, welcher zur Erhärtung der auf Kork aufgesetzten Celloidinblöcke dient, durchtränkt sind, werden schon auf der Mikrotomklinge durch den absoluten Alkohol etwas entwässert; man legt sie dann auf einen Objectträger, welcher mit einer dünnen Schicht des obigen Origanumöls bedeckt ist. So verliert der Schnitt allmählich an die Luft die geringe Menge Wasser, die er enthält, und wird sofort, ohne dass er eintrocknet, von dem nachrückenden Oel durchtränkt und aufgehellt, wenn man

nur dafür sorgt, dass er an seiner unteren Fläche und von den Seiten von Oel bespült wird.

Die durchschnittliche Schnittdicke betrug 0,06 mm; da das Gewebe in den veränderten Stellen sehr hell ist, so ist diese Dicke vollständig genügend, um nicht blos die Existenz der Veränderung, sondern auch ihre feineren Strukturen zu erkennen.

Bevor ich über die Ergebnisse meiner Untersuchungen berichte, will ich erst derjenigen Renaut's gedenken, indem ich einen übersetzten Theil seiner Arbeit hier einfüge.

Die Untersuchungen von Renaut beziehen sich auf das Pferd und den Esel; sie sind hauptsächlich nach Erhärtungen in Osmium gemacht und zwar mit Hülfe des Zerzupfens. Es wurden zuerst die einzelnen, mit Perineurium versehenen Bündel von dem perifasciculären Bindegewebe getrennt, gereinigt, für 3 Stunden in Osmium gelegt, und dann nach gehörigem Auswaschen das Perineurium in longitudinaler Richtung gespalten und seine Innenfläche von der Nervenfläche getrennt. An dieser Innenfläche sieht nunmehr Renaut die von ihm sog. „cellules godronnées", Zellen mit ausgeschweiftem Rand, besonders reichlich an Stellen des Bündels, die vorher als leichte, spindelförmige Anschwellungen sichtbar waren. Sie haben einen Kern von sehr wechselnder, meist sehr bizarrer Form, der entweder an der Peripherie oder im Centrum oder auch an einem der Enden liegt; ihr Protoplasma ist hell, ganz transparent, völlig durchsichtig und färbt sich nur sehr wenig mit Eosin; manchmal sieht man noch an seiner Oberfläche einen kleinen Haufen von Körnchen, die Eosin annehmen. In Alkohol, in Chromsäurelösungen retrahirt sich das Protoplasma, und die Zellen werden in Folge dessen in hohem Maasse deformirt. Die Osmiumsäure dagegen conservirt sie ausgezeichnet, ohne irgend welche Veränderungen zu veranlassen. Ausserdem beschreibt Renaut ein „Système hyalin intravaginal soutenement".

Am günstigsten hierfür ist der Facialis und Medianus des Esels; die Veränderungen finden sich aber auch, wie es scheint, regelmässig in grosser Zahl in den grossen Nerven der Einhufer. Renaut wendet hier vorzugsweise Schnitte in Quer- und Längsrichtung an.

Die Primitivbündel des Facialis, Medianus collateralis int. von Pferd und Esel füllen nicht vollständig die vom Perineurium gebildete Höhle aus; das intrafasciculäre Bindegewebe ist am Perineurium befestigt durch eine grosse Zahl von kleinen „mesos", die entweder von isolirten Bündeln gebildet werden oder von zarten Fibrillen, welche, netzförmig verbunden, kleine gefensterte Membranen bilden, die an das Omentum erinnern. Die vom Perineurium zu dem Nervenbündel tretenden Gefässe folgen diesen „mesos", welche eine Scheide um sie bilden. Renaut erwähnt noch platte Bindegewebsbündel, welche den Bündeln dieser „mesos" anliegen, öfters von sternförmiger Gestalt; in den Maschen findet sich eine besondere Flüssigkeit, die nach Einwirkung der Osmiumsäure in Form eines Gerinnsels die Lücken ausfüllt; niemals sah Renaut hier Lymphkörper.

Verfolgt man ein solches Bündel mit seinem System von fibrillären

„mesos“ zwischen Perineurium und Bündel der Nervenfasern auf Querschnitten, so treten rundliche oder elliptische Alveolen auf, welche durch die Flüssigkeit gebildet zu sein scheinen; um dieselben verdichten sich die Bindegewebsfasern und bilden gleichsam eine Wand, die von platten Zellen nach Art des Endotheliums verdeckt ist. Gleiche Zellen reihen sich concentrisch um die ersteren.

„Enfin certaines des cellules les plus internes montrent des boursoufflures de leur protoplasma, et, sur les coupes un peu épaisses, on en voit quelques unes devenir libres à demi, godronnées sur leur portion non adhérente, puis, ordinairement au milieu de chaque loge, on remarque une grande cellule godronnée, emprisonnée, et ses élégantes expansions protoplasmatiques en forme de corolle.“

In den folgenden Schnitten nimmt die Zahl zu, sie liegen dicht bis zur Berührung; die Wand der Masche verdickt sich, wird zur Membran, die aber immer gefenstert bleibt. In den Maschen selbst verlaufen noch dünne Bindegewebsbündel zwischen den abgeplatteten und ausgeschweiften Zellen. So ist also das Bündel von Nervenfasern von einem System von communicirenden Maschen und Alveolen umgeben, gefüllt mit Flüssigkeit, in welcher Blasenzellen schwimmen, die mit weiter schreitender Entwickelung zahlreicher werden und mit einander in Berührung kommen. Dies System bildet eine Hülle, die fast die Consistenz des Corpus vitreum besitzt, in welche das Bündel eingetaucht ist, wie in ein halb flüssiges und elastisches Medium. In diesem netzförmigen Zustand existirt das hyaline System gewöhnlich in der ganzen Peripherie des Bündels; in seiner vollen Entwickelung findet es sich nur an einer Seite, an welcher es, wie man namentlich an Längsschnitten sieht, lange Spindeln bildet, die in einer entsprechenden Furche des Faserbündels liegen.

An kleineren Nerven des Facialis sah Renaut von Strecke zu Strecke circuläre Einschnürungen, die den „mesos“ entsprachen, und zwischen denselben waren die Bündel aufgequollen und erfüllt von Blasenzellen. Er giebt hierzu eine Abbildung, in welcher die sechs zerstreut stehenden Nervenfasern etwa den zehnten Theil des Binnenraums vom Perineurium einnehmen.

In grösseren Nerven, wie Medianus, Stamm des Facialis, entwickelt sich das hyaline System gelegentlich in sehr bedeutender Ausdehnung. Auf einer Seite des Nervenbündels verdicken sich an der Anschwellung einer solchen Spindel die Bindegewebsbündel, welche die Alveolen begrenzen, bilden mehrere Schichten und erzeugen „une petite tige de tissu fibreux d'aspect homogène et hyalin, bien qu'en realité, elle soit formée de parois alvéolaires superposées et fondues les unes dans les autres. Au centre de chaque noeud, on voit une grosse cellule godronnée, qui ne nage plus dans un liquide, mais est emprisonnée dans un tissu fibreux homogène, délicat, et ayant la consistance d'une gelée“.

Auf dem Querschnitt solcher Heerde findet sich im Innern eine Reihe von Blasenzellen; solche kommen auch noch etwas abgeplattet und von Halbmondform zwischen benachbarten Lamellen vor.

Die äussere Begrenzung wird dann von einer oder mehreren Lamellen mit zwischengelagerten abgeplatteten Zellen begrenzt. Solcher Heerde finden sich einer oder mehrere in einem Nervenbündel, manchmal die ganze Peripherie umgebend. Manchmal umgiebt dieses hyaline Gewebe, namentlich an Theilungsstellen von Nerven, auch Blutgefässe.

Renaut hebt ferner noch die Eigenthümlichkeit hervor, dass kleine Bündel mit einem oder wenigen Nervenfasern an allen ihren Seiten eine Polsterung des Perineuriums durch dieses Gewebe besitzen und dass diese Veränderung gerade an der Abgangsstelle beginnt.

Diese Veränderungen finden sich im Ganzen recht reichlich bei den Einhufern, sowohl bei gemischten Nerven, Medianus, Ischiadicus, Radialis, als auch in den motorischen Nerven des Facialis. Besonders sieht man sie in den grossen Stämmen, die unter den Muskeln gelegen sind.

Beim Menschen und Hund finden sie sich nur im rudimentären Zustand; in den Collateralen der Finger des Menschen, die am meisten dem Druck ausgesetzt sind, bilden sie nur netzförmige „mesos“, in deren Maschen kuglige, nicht deutlich ausgeschweifte Zellen liegen. Renaut führt diese eigenthümlichen Bildungen auf mechanische Verhältnisse zurück, sie sollen den Druck der sich contrahirenden Muskeln auf die Nerven abschwächen. Er führt als Grund hierfür die Thatsache an, dass das hyaline System sich verstärkt da, wo die Nerven in das Innere mächtiger Muskelmassen, wie die des Armes, der Schulter und des Kiefers, eindringen; es ist schwächer da, wo die Muskeln weniger entwickelt sind, und nur rudimentär an Nerven, die dem Muskeldruck entzogen sind. Darauf ist weiter zurückzuführen, dass die Mehrzahl der hyalinen Spindeln nach der Peripherie des Nerven hinsehen.

Ich gehe nun zur Mittheilung meiner Befunde über. Nur die Nerven des dreitägigen Hundes entsprachen den Querschnittsbildern, wie man sie in den Lehrbüchern, sowie in den Arbeiten über die normale Struktur der Nerven, besonders auch in denen von Ranvier, Axel Key und Retzius, zu sehen gewohnt ist: das gleichmässig dicke Perineurium umschliesst ein genau kreisrundes Feld, das ganz vollständig von dem compacten Bündel der Nervenfasern und dem Endoneurium ausgefüllt ist. Nirgends hebt sich diese Ausfüllungsmasse von dem Perineurium ab, nirgends sieht man eine Andeutung der unter dem Perineurium gelegenen, sowie der endoneuralen Lymphspalten; die Nerven stehen überall in gleichen Distanzen; die Blutcapillaren sind vielfach collabirt, dünnwandig und ihre Wand und Umgebung zeigt nichts, was von den Angaben der genannten Forscher abweicht; von Blasenzellen ist natürlich keine Rede. Ganz anders ist in dieser Beziehung das Bild bei allen übrigen Hunden, wenn auch nicht gerade bei allen Bündeln.

Schon bei der Betrachtung mit der Lupe sieht man, dass das Perineurium gleichsam wie ein zu weiter Mantel das Bündel der Nervenfasern umgiebt. Das letztere bewahrt im Grossen und Ganzen seine kreisrunde Gestalt und gleicht, was Nervenfasern und Endoneurium anlangt, mit Ausnahmen, auf die ich nachher zu sprechen komme, ganz den Bündeln des dreitägigen Hundes. Aber zwischen dem Nervenbündel und dem Perineurium findet sich eine Spalte, welche entweder beide vollständig von einander trennt, oder an einzelnen Stellen unterbrochen ist, so dass hier das Bündel der Nervenfasern direct an das Perineurium sich anlegt; auch wenn die Spalte beide vollständig von einander trennt, ist sie selten von gleichmässiger Breite, selbst dann nicht, wenn das Perineurium noch seine schöne Kreisform behalten hat. Meist aber ist das letztere nicht der Fall, sondern das Perineurium ist gefaltet, so dass die peripherische Spalte an einzelnen Stellen zu einem stumpfen Dreieck sich erweitert; oder es bildet das Perineurium eine scharf nach aussen vorspringende schnabelförmige Ausbuchtung. Dieses Bild wiederholt sich, wie gesagt, mehr oder weniger bei allen Thieren.

Die Nerven aller waren, wie erwähnt, in guter und wesentlich gleicher Weise conservirt und es ist daher die Ansicht zurückzuweisen, dass es sich hier um eine Folge der Erhärtung, einer etwa zu starken Schrumpfung des Bündels der Nervenfaser im Gegensatz zum Perineurium handelt; die peripherische Lymphspalte ist eben bei diesen Hunden erheblich weiter, als bei dem 3tägigen. Es macht eher den Eindruck, dass dies eine Folge des Alters sei, da im Ganzen die Zahl dieser Bündel mit gefaltetem Perineurium bei den älteren Hunden grösser ist; am stärksten fand sich die Veränderung bei dem 8- und 12jährigen Hund, also bei den beiden ältesten meiner Untersuchungsreihe, welche beide allerdings auch mit Struma behaftet waren. Es ist diese Erweiterung der Lymphspalte hauptsächlich bei den grösseren Bündeln ausgesprochen, und hier beschränken sich auch die weiteren Veränderungen in der Regel auf den Inhalt derselben. An den kleineren Bündeln aber, also besonders an den distalen Partien der Nerven, wo die grösseren Bündel sich in kleinere auflösen, ist mit wenigen Ausnahmen

das Perineurium kreisrund und vollständig von dem Nervenbündel eingenommen, und wenn hier Veränderungen, z. B. Gruppen von Blasenzellen auftreten, so bilden dieselben einen beliebigen Ausschnitt in dem Kreisrund des Bündels der Nervenfasern.

Ich komme nunmehr zu den Blasenzellen. Langhans schildert die ausgebildeten Formen derselben als im Ganzen rundliche Zellen, die fast kein Protoplasma haben, sondern nur aus einer Membran bestehen, an deren Innenfläche, an einer oft etwas hilusartig eingezogenen Stelle meist 2, seltener 1 oder 3 Kerne liegen; von hier gehen Scheidewände aus, die das helle wasserklare Innere in eine wechselnde (6—8—10, selbst 20) Zahl von Kammern theilen. Die früheren Stadien werden von kleineren einkammerigen Zellen gebildet, welche auch in der Regel noch einen merklichen Rest von Protoplasma in der Umgebung des Kerns haben.

Kopp schildert sie für den Hund in ähnlicher Weise, doch ist hier häufig die Zahl der Kammern eine grössere; die Septa sind also sehr zahlreich, dann und wann verästelt. Sie bilden ein Netz, in dessen Knotenpunkten oft kleinere Mengen von Protoplasma liegen.

Die Form ist eine unregelmässigere, wie beim Menschen, oft eine seltsam groteske durch Hervortreten einzelner, besonders grosser Kammern.

Ich hebe aus dem reichen Material, welches ich gesehen habe, nur wenige Besonderheiten hervor. Im Ganzen habe ich eine grössere Zahl von einkammerigen Zellen gesehen, als die genannten Forscher. Es erreichten dieselben oft eine recht bedeutende Grösse, oft aber waren sie auch recht klein, so dass die nierenförmig gestalteten Kerne etwa die Hälfte des Umfangs der Zelle einnahmen und die einzige Kammer der Zelle in den kleineren Formen kaum das Volumen des Kerns erreichte. Unter den mehrkammerigen habe ich nie so complicirte Formen gesehen, wie Kopp sie in seinen Figuren 9, 10, 12 abbildet. Die Zahl der Kammern war eine mässige, ging selten über 6 und 8 hinaus, und daher war auch die Grösse der einzelnen Kammern ziemlich bedeutend. Auch war die Grösse der ganzen Zelle eine mittlere; so gross, wie Kopp sie schildert (von 0,064 mm Durchschnitt), habe ich sie nicht gesehen.

Besonders häufig war eine Form, welche weder bei Langhans noch bei Kopp beschrieben ist: zwei im Ganzen rundliche grosse Kammern berühren sich an einer schmalen Stelle ihrer Peripherie und gerade hier liegt ein, von beiden Seiten eingedrückter Kern, gleich etwa dem Körper eines Schmetterlings, der von den Flügeln weit überragt wird. Was den Kern anlangt, so hat die Mehrzahl der von mir gesehenen Elemente nur einen Kern; nur eine Minderzahl besitzt zwei dicht neben einander gelegene Kerne, während Kopp angiebt, dass die Zellen 1—3, selten mehr Kerne haben. Ich erinnere mich nicht, eine dreikernige gesehen zu haben. Auch ich finde den oder die Kerne öfters deutlich an einer hilusartigen Einziehung der äusseren Membran gelegen, sie werden dabei durch den Inhalt der Kammern eingedrückt. In mehrkammerigen Zellen sind sie daher unregelmässig gezackt. Aber auch an den einkammerigen zeigt sich dieser Druck. Von der Fläche gesehen, erscheinen sie an dem rundlichen oder etwas gezackten Rand dunkel, in der Mitte dagegen blass. Sehr häufig ist in der Kantenansicht die Halbmond- oder Nierenform, welche auch in den später zu beschreibenden, mehr soliden Heerden sich findet und andeutet, dass Blasenzellen bei ihrer Bildung betheiligt sind. Dann und wann ist ein solcher Kern an der convexen Seite noch in eine Spitze ausgezogen und an diese scheint sich noch eine kurze Linie anzuschliessen. Man kann dies als Andeutung davon auffassen, dass in einer platten Endothelzelle die eine Hälfte sich in eine Blase umgewandelt habe, während sie auf der anderen Seite des Kerns noch die Form einer Zellplatte behalten hat.

Was die Anordnung dieser Blasenzellen anlangt, so finden dieselben sich in der peripherischen Lymphspalte der grösseren Bündel an beliebigen Stellen, nicht gerade immer an den weitesten, gar nicht selten gerade an den schmalsten Stellen. Hier schieben sie sich etwa an einem Viertel des Umfangs zwischen das Bündel der Nervenfasern und das Perineurium ein, die Lymphspalte hier ausfüllend, während dieselbe an anderen breiteren Stellen vollständig leer ist. Die Ausdehnung dieses von Blasenzellen eingenommenen Theils der Lymphspalte auf dem Querschnitt der Nerven ist übrigens sehr wechselnd, doch sieht man selten die Bündel an der ganzen Peripherie von Blasen-

zellen umgeben, wie dies Kopp in Figur 1 hübsch abgebildet hat. Die einzelnen vorkommenden Fälle zu schildern, halte ich bei dem ungemein wechselvollen Verhalten für überflüssig. Je mehr Blasenzellen vorhanden sind, um so häufiger treten zwischen ihnen Fasern auf, welche bald nach dem Endoneurium hingehen, bald an das Perineurium sich anlegen. Was die Länge der Heerde betrifft, so wechselt dieselbe sehr; hie und da findet man nur eine kleine Zahl von Blasenzellen in wenigen Schnitten sich wiederholen. In anderen Fällen dagegen lässt sich die Länge derselben bis auf mehrere Millimeter oder bis auf 1 cm berechnen.

Etwas anders verhalten sich die kleinen Bündel. Hier wird, wie schon erwähnt, der Raum, welchen die Blasenzellen einnehmen, gewonnen auf Kosten des Bündels der Nervenfasern, welche im Uebrigen den vom Perineurium umspannten Raum vollständig ausfüllen, aber an einer meist peripherisch, dann und wann auch central gelegenen Stelle eine Lücke frei lassen, welche von Blasenzellen eingenommen ist. Die Zahl dieser Zellen ist natürlich nicht so bedeutend, wie an den grösseren Bündeln: manchmal sieht man nur 1, meist 4, 6, 8 und mehr Zellen. Die Länge dieser Heerde habe ich ebenfalls mehrfach gemessen und dabei sehr verschiedene Zahlen erhalten, bis zu 8 mm. Ich habe öfter, als Langhans, solche kleine Bündel von der Abgangsstelle von grösseren Bündeln verfolgt und dabei jedesmal die vereinzelte Beobachtung von Langhans bestätigen können, dass das grosse Bündel normal ist, die Veränderung gerade an der Abgangsstelle beginnt und sich verschieden weit nach der Peripherie hin fortsetzt. In den grössten Bündeln sind auch mit Vorliebe Theilungsstellen ergriffen und hier schliessen sich die Heerde an das Septum an und ragen öfters noch centralwärts ziemlich weit über dasselbe hinaus. Einmal fand ich ein Bündel von mässigem Umfang, welches zwei grössere Bündel mit einander verband, also eine Anastomose zwischen beiden darstellte; während die grösseren Bündel normal waren, war dieses Verbindungsstück in seiner ganzen Länge an seiner ganzen Peripherie mit 2—3 Reihen von Blasenzellen besetzt. Ferner habe ich ein kleines Bündel zu erwähnen, welches in der Weise verändert war, wie Langhans mehrere in dem Ischiadicus von

Bichsel fand und in Fig. 1 und 2 abbildet; doch war das Bündel immerhin grösser, wie jene, von denen nur eines 5, das andere 18 Nervenfaserquerschnitte zeigt.

Das von mir gesehene Bündel enthielt etwa 90 Fasern, die eine excentrisch gelegene, rundliche Gruppe bildeten, getrennt vom Perineurium durch eine sehr weite Lymphspalte, die von zahlreichen concentrischen Fasern durchzogen war und Blasenzellen enthielt.

Ueber die Herkunft der Blasenzellen kann ich nichts Bestimmtes äussern, indessen habe ich auch nichts gesehen, was der von Langhans und Kopp geäusserten Ansicht, dass es sich um Umwandlung von Zellen des Endoneuriums, vielleicht auch des Perineuriums handele, widerspricht. Ich führe für dieselbe noch speciell das an, was ich oben über die Entstehung aus einer platten Zelle gesagt habe: von einer Aehnlichkeit ihrer Kerne mit den Kernen des Endoneuriums ist, abgesehen von den Bläschenformen, leider nicht viel zu sehen, denn die Kerne der Blasenzellen stellen vorwiegend rundliche Scheiben dar, die des Endoneuriums dagegen drehrunde Stäbchen, so dass sich über das Volumen der beiden Formen nichts Bestimmtes sagen lässt.

Schon bei dem 4monatlichen Hunde finden sich Bilder, die als Uebergangsformen zu den soliden Heerden aufzufassen sind. Im Plexus brach. ist an einem Bündel ein Viertel der peripherischen Lymphspalte und zwar gerade der schmalere Theil derselben, der nur die halbe Breite der anderen Partie hat, eingenommen von einer blassrothen Masse, welche bei hundertfacher Vergrösserung noch solide erscheint und Blasenzellen erkennen lässt. Bei starker Vergrösserung sieht man auch noch diese blassrothe Färbung, aber nicht mehr gleichmässig, sondern mehr in kleineren Feldern, von denen einzelne etwas stärker gefärbte an Bündel von Bindegewebsfibrillen erinnern. Besonders schön sind solide Heerde in einem Bündel des Plexus brach. des 1½jährigen Hundes; es ist dieses Bündel das stärkst veränderte, welches ich überhaupt gesehen habe. Abbildung 1 stellt dasselbe dar. Man sieht sofort, dass das Perineurium stark gefaltet ist, verdickt scheint es nicht zu sein; die peripherische Lymphspalte ist sehr stark ausgesprochen; der Durchmesser des Bündels beträgt 2 mm, indess würde derselbe ohne

Faltung des Perineuriums grösser sein. Nur gerade da, wo das Perineurium in Form von dreieckigen und schnabelförmigen Zacken nach aussen vorspringt, ist die Lymphspalte fast vollständig leer, nur von einigen Fasern durchzogen. Das ganze Uebrige wird von dem Nervenbündel eingenommen, das nur an einem Drittel seines Umfangs dem Perineurium direct gegenüber liegt, an den übrigen zwei Dritteln dagegen von einem hellen bläulichen Gewebe belegt ist. Das letztere liegt entweder nur in dünnen Lagen von geringer, aber gleichmässiger Breite dem Nervenbündel auf, oder es bildet runde oder halbrunde Heerde, die dicht neben einander liegen und in das Nervenbündel hinein vorspringen, so dass die äussere Begrenzung des letzteren dadurch sehr unregelmässig ausgezackt wird. Ausserdem ist auch das Bündel der Nervenfasern selbst von zahlreichen bläulichen Flecken von runder oder spindelförmiger Gestalt durchsetzt, welche alle so ziemlich in gleicher Richtung ziehen, nehmlich von der Stelle der dickeren Heerde nach der Partie, wo dies bläuliche Gewebe fehlt. Man zählt etwa 16 derartiger grösserer Flecke, aber ausserdem sind noch kleinere vorhanden, welche mit den anderen zusammenfliessen.

Was nun das peripherische bläuliche Gewebe anbelangt, so besteht dasselbe aus einzelnen concentrisch geschichteten Heerden; man zählt 10 grössere, zwischen denen noch eine Anzahl kleinerer eingeschoben ist. In der Mitte eines Heerdes findet sich eine Gruppe von Blasenzellen, bis zu 8, je nach der Grösse des Heerdes selbst. Die Zeichnung derselben, ihrer Kerne, ihrer Membranen und inneren Scheidewände ist ganz scharf; sie sind zum Theil einkammerig, zum Theil mehrkammerig (6—8kammerig), die einkammerigen zum Theil klein, aber zum Theil auch ebenso gross, wie die mehrkammerigen. Eine solche Gruppe ist umgeben von concentrisch verlaufenden, leicht wellenförmigen, fein gezogenen Linien, in welche hie und da lange, schmale Kerne eingelagert sind. Die Linien liegen an der Gruppe recht dicht zusammen, nach aussen rücken sie aus einander, und hier werden die Zwischenräume zwischen ihnen vollständig farblos und hell und scheinen wirklich leer zu sein, während am ganzen übrigen centralen Theil des Heerdes ein leicht bläulicher Ton sich findet. Zwischen diesen concentrischen Heerden bemerkt man schöne

wellenförmige Fibrillen und Fibrillenbänder, welche meist quer zur Längsaxe des Nerven verlaufen, ziemlich dicht neben einander gelagert sind, mit länglichen Kernen, die entweder seitlich ihnen anliegen, oder auch in ihnen zu liegen scheinen. Indessen erhält man an letzteren durch Veränderung des Focus den Eindruck, dass auch sie über oder unter den Fibrillen, also an der Oberfläche des Fibrillenbandes, liegen. Solche breiteren Fibrillenbänder finden sich denn auch an einzelnen Stellen, besonders in dichter Lagerung an dem Perineurium. Hie und da liegt ein Gefäss, welches unter dem Endothel noch eine ziemlich dicke glänzende Schicht führt und weiter von einer breiteren, sehr feinen, concentrischen Zeichnung umgeben ist. An einer Stelle sah ich in diesen Heerden 2 Nervenfasern mit Axencylindern dicht am Perineurium, also vom übrigen Bündel weit abgesprengt.

Eigenthümlich ist die mehrfach hervorgehobene bläuliche Färbung, die an diesen concentrischen Heerden, namentlich bei schwacher Vergrösserung, schön hervortritt. Man sieht andere Stellen der peripherischen Lymphspalte durchaus farblos. Aber nicht blos diese bläuliche Färbung ist bemerkbar, das ganze Gewebe scheint einen stärkeren Glanz, ein in geringem Grad stärkeres Lichtbrechungsvermögen zu haben, als der Balsam, welcher an anderen Theilen die Lymphspalte ausfüllt: der Unterschied ist aber sehr gering. Man könnte hier daran denken, diese Erscheinung einfach auf die beschriebenen Elemente zurückzuführen, auf Blasenzellen und Fasern, welche nicht selbst im Focus sich befinden; indess sind die Linien der letzteren zu spärlich, um eine solche Wirkung hervorzubringen.

Sicherheit erhält man über diese homogene Substanz, welche den ganzen Heerd und auch das Innere der Blasenzellen durchtränkt, wenn man nach Auflösen des Celloidins in Aether einen solchen Heerd unter dem einfachen Mikroskop aus seiner Umgebung herauslöst und zerzupft und ihn dann entweder in Oel oder noch besser in dem schwächer lichtbrechenden Glycerin untersucht. Hier sieht man ganz deutlich die Grenze dieser Substanz, man sieht auch die Blasenzellen, wenn sie an den Rissrand kommen, oder wenn sie sich theilweise oder ganz isoliren, und ihr Inneres hat auch dann diese bläuliche Farbe und den eigenthümlichen Glanz. Die Veränderung dieses

Bündels fand sich in einem Stück, das in 280 Schnitte zerlegt war, und zwar in 100 peripherischen Schnitten desselben. In den letzten Schnitten werden die Heerde sparsamer und setzen sich noch in's nächstfolgende Stück fort, in welchem z. B. im 30. Schnitt noch 4 solcher peripherischer Heerde sich finden, die nicht mehr zusammenhängen, sondern durch Abstände von einander getrennt sind. Die Länge des untersuchten veränderten Theils betrug 6 mm.

Endlich finden sich auch die langen spindelförmigen Wucherungen des Perineuriums mit schärfer ausgesprochenem bindegewebigem Charakter, in welchen die Blasenzellen nicht mehr deutlich nachzuweisen sind. Sie finden sich namentlich schön bei einem Hunde unbestimmten Alters, ferner auch bei dem 8- und 12jährigen. Ich schildere sie hier nach Präparaten, die von dem ersterwähnten Hunde stammen.

Es handelt sich einerseits um flache Auflagerungen auf das Perineurium, welche dessen Dicke erreichen und übertreffen können und einen grösseren Theil seiner Innenfläche, ein Drittel, die Hälfte und mehr bedecken. Durch den mehr unregelmässigen wellenförmigen Verlauf der Fasern und Faserbündel, die quer und schräg getroffen sind, unterscheiden sie sich von dem schön concentrisch geschichteten Perineurium leicht. Zahlreiche längliche Kerne finden sich in demselben.

Andererseits sind die Heerde rundlich und kegelförmig, wandständig, bedingen also einen entsprechend scharfen Ausschnitt in dem Bündel der Nervenfasern. Die concentrisch verlaufenden Linien liegen dicht neben einander, mit eingeschalteten länglichen Kernen. Im Centrum sieht man hie und da einige Blasenzellen von nur mässiger Grösse, in der Regel eben nur eine homogene, undeutlich schattirte Masse, in welcher theils längliche Kerne liegen, theils auch Kernformen, die wir sonst nur in den Blasenzellen finden, ferner Doppelkerne oder solche von nierenförmiger Gestalt, lang und schmal, oder auch solche von gleicher Gestalt, aber an der Convexität in eine spitze Zacke ausgezogen. Die Formen sind so charakteristisch, dass man sie nur für die Kerne von Blasenzellen halten hann; indessen fehlt der zugehörige Zellcontour und auch Oelimmersion vermag ihn nicht darzustellen. Der Prozess ist hier also erheblich weiter gediehen,

indessen vermochte ich über die feineren Einzelheiten dieser Umwandlung, namentlich der Blasenzellen, nicht in's Klare zu kommen. Es ist dies noch eine Lücke in unseren Kenntnissen.

Langhans hat sich nach dieser Richtung hin mit grosser Vorsicht ausgesprochen: er hält es für nicht unwahrscheinlich, dass bei der Bildung dieser Spindeln die Blasenzellen betheiligt sind. Meine Präparate lassen, wie ich mit Bestimmtheit sagen zu können glaube, keinen Zweifel, dass die homogen streifigen Spindeln mit eingelagerten Zellen und Kernen aus ähnlichen spindelförmigen Heerden hervorgehen, die in der Peripherie concentrisch geschichtet sind und im Centrum eine Gruppe von schönen Blasenzellen enthalten. Wenn ich mich auch nach dieser Richtung hin ganz bestimmt aussprechen kann, so bin ich doch über die feineren Einzelheiten durchaus nicht in's Klare gekommen. Wie verschwindet das Lumen der Blasenzellen? wie und wo bildet sich die homogene Substanz? ist die leicht bläuliche Farbe der Blasenzellen, wie ich sie oben für den 1½jährigen Hund schilderte, ein Vorstadium der späteren soliden Spindeln? wie erfolgt die Verschmelzung der Blasenzellen u. s. w.? das sind Fragen, die ich auf Grund meiner Untersuchungen mit voller Bestimmtheit nicht lösen kann. Zur Lösung derselben wird man wahrscheinlich noch anderer Conservirungsmethoden und Färbungen bedürfen.

Ich erwähne nur das eine, dass ich ebenfalls die eigenthümlichen, intracellulären Körner in den Blasenzellen gesehen habe, die schon von Langhans erwähnt wurden. Ich fand sie bei dem 8jährigen strumösen Hund, sowie auch bei dem 12jährigen, wenn auch weniger deutlich. Bei dem ersten aber waren sie sehr scharf zu sehen als in den Kammern der Zellen gelegene, eosinrothe Flecke von ziemlichem Glanz, — Flecke bis zu Korngrösse. Beim Schrauben liessen sie sich in die Tiefe verfolgen mit leichten Verschiebungen und geringen Formveränderungen; sie schienen mir im Ganzen spiralig gewunden zu sein. Allein obgleich das Bild schärfer war, weil die Körner weiter aus einander lagen, wie in den Präparaten von Langhans, so kam ich doch nicht über die Schilderung des letzteren hinaus.

Ich habe damit die hauptsächlichsten Ergebnisse meiner Untersuchungen, so weit sie in eine grosse Gruppe sich zu-

sammenfassen lassen, geschildert. Ich möchte hier noch einige Veränderungen anschliessen, welche mit den beschriebenen nicht direct zusammen zu hängen scheinen, zum Theil auch entschieden als selbständige aufzufassen sind. Als solche sind zu erwähnen:

1) die Verdickungen der Gefässwände, speciell der Capillaren; sie finden sich sehr häufig, fehlen allerdings bei dem 3tägigen und dem 4monatlichen Hund, sind aber schon bei dem 1½jährigen deutlich ausgesprochen, am stärksten bei den älteren Hunden; bei dem 12jährigen treten sie sehr hervor. Sie finden sich fast in allen Bündeln, gleichgültig ob dieselben die oben beschriebenen endoneuralen Wucherungen zeigen oder nicht. Unter dem Endothel findet sich hier zuerst eine homogene glänzende Wandschicht, welche Eosinfarbe nicht gut annimmt; nach aussen kommen dann eosinrothe, concentrisch fasrige Schichten mit Kernen. Die Dicke der Wandschichten erreicht den Durchmesser des Lumens oder übertrifft ihn sogar um ein Erhebliches. Auch an den Arterien finden sich Verdickungen der Wand, die den Charakter der atheromatösen tragen: unter dem Endothel ist eine homogene Schicht von der Dicke eines Endothelkerns, dann folgt eine Muscularis mit zwei Lagen von Muskelfasern, dann wieder eine homogene, glänzende Schicht von der gleichen Dicke, wie die Muscularis, dann nach aussen fibrilläre Adventitia.

2) Verdickung des Perineuriums, welche sich mehr an den grösseren Bündeln findet, selten im ganzen Umfang, meist nur in einem Theil desselben. Die Verdickungen sind manchmal recht bedeutend; sie können das 3—4fache des normalen erreichen. Dabei ist diese dickere Partie immer schön concentrisch gestreift, wie normal. Ich bemerke, dass sich das auf rein quergeschnittene Bündel bezieht und keine Täuschungen vorliegen, die durch schräge Schnittführung bedingt wären. Manchmal finden sich diese Verdickungen an derjenigen Seite des Nervenbündels, welche nach der Aussenseite des ganzen Nervenstammes hin sieht, so dass man hier an mechanische Verhältnisse als ätiologische Momente denken kann, indessen auch recht häufig an der anderen Seite, an welche Bündel mit durchaus normalem Perineurium sich anschliessen.

3) In dem Radialis des 8jährigen Hundes fand sich ein Bündel mit gleichmässiger Wucherung des ganzen Endoneuriums. Da dieser Befund ganz vereinzelt ist, so dürfte er mit den übrigen nicht im Zusammenhang stehen. Ich verweise auf die Schilderung bei der Casuistik.

4) Kalkkugeln: Sie erinnern in ihrer Form sehr an die Kugeln der Psammome, haben, wie diese, neben dem verkalkten Centrum eine peripherische, concentrisch geschichtete, nicht verkalkte Zone; die letztere ist fast immer verhältnissmässig schmal, das verkalkte Centrum bildet weitaus den grössten Theil. Die Linien der ersteren sind scharf und deutlich, oft sehr regelmässig rund, fast wie mit dem Zirkel gezogen; die äussere Begrenzung des Centrums ist dagegen nur selten eine schöne Kreislinie, meist ist dieselbe etwas wellenförmig, oder sogar zackig, immer ist diese Grenze scharf durch eine dunkle deutliche Linie charakterisirt. Im Inneren sieht man hie und da feine dunkle Spalten von unregelmässiger Form oder auch eine Andeutung concentrischer Schichtung; letztere tritt an den kleineren Gebilden deutlicher hervor, auch sind dieselben regelmässiger gestaltet und erinnern in ihrer Form daher an die Corpora amylacea des Centralnervensystems. Im Inneren findet sich dann ein kleinerer, nicht geschichteter Hof, etwa ein Drittel des Körpers einnehmend. Die grösseren dagegen sind unregelmässiger gestaltet, die Mehrzahl rund; aber gar nicht selten finden sich auch ovale, in die Länge gestreckte, die gar nicht selten 2—3fach länger, als breit, sind, manchmal gebogen; oder es liegen auch mitunter zwei neben einander, durch eine schmale Brücke verbunden. Die grösseren liegen meistens innerhalb des Bündels der Nervenfaser; die kleinen mehr in der Nähe des Perineuriums, oft, wie es scheint, frei in der peripherischen Lymphspalte. Die ersteren dagegen liegen immer in einem bindegewebigen Feld von etwas wechselnden Dimensionen; es hat die doppelte bis dreifache Flächenausdehnung des Kalkkörpers und in manchen Fällen selbst mehr; auch seine Bindegewebsfasern verlaufen meistens concentrisch geschichtet. Fast immer lässt sich hier ein Gefäss, mitunter zwei bis drei, nachweisen, die jedoch nur einen kleinen Theil des ganzen Feldes einnehmen; ihr Durchmesser von Lumen und Wand zusammen beträgt etwa

ein Drittel bis ein Viertel des Durchmessers der Kalkkörpers. Unter dem Endothel findet sich eine dicke, homogene Schicht. Kerne sind im bindegewebigen Feld im Ganzen spärlich, oval oder rund, von der Grösse der angrenzenden Endothelkerne.

Wie stellt sich nun das Ergebniss meiner Untersuchungen zu denen, die in der Einleitung auseinandergesetzt sind? Langhans und Kopp sahen das Auftreten der Blasenzellen in den Nerven des Hundes als Folgen des vorhergegangenen operativen Eingriffs an. Es war ihnen damals die Arbeit von Renaut unbekannt, und sie stützten sich daher auf die Thatsache, dass in den Abhandlungen derjenigen Forscher, welche mit den Nerven des Hundes sich eingehend beschäftigt hatten, wie Ranvier, Axel Key und Retzius, von solchen Veränderungen nichts erwähnt wird. Durch die vorliegenden Beobachtungen wird dieser Schluss ein höchst zweifelhafter. Es ist sehr wohl möglich, sogar wahrscheinlich, dass die von Kopp beschriebenen Veränderungen schon vor der Operation vorhanden waren, und dass ein Zufall es fügte, dass in dem einen Hund von Kopp, der vier Tage nach der Operation getödtet wurde, nur wenig Blasenzellen, in den Nerven des anderen dagegen eine grosse Zahl von solchen vorhanden war; dass ferner die bindegewebigen Heerde fehlten, wie ich hervorheben will, wenn dies noch nöthig wäre, denn mir haben die besten Präparate von Kopp ebenfalls vorgelegen. Bei den Blasenzellen ist es immerhin möglich, dass dieselben innerhalb weniger Tage sich ausbilden können; hätte Kopp bindegewebige Heerde gefunden, so würden wohl Zweifel entstanden sein, ob dieselben so vollkommen in einer Woche entstehen können. Langhans stützt sich nicht blos auf die Untersuchungen an Hunden, sondern auch auf den Befund an Affen, welche thyreodectomirt waren. Ob hier ein ähnliches zufälliges Zusammentreffen vorliegt, darüber dürften weitere Untersuchungen, die schon im Gange sind, Aufklärung geben. Jedenfalls ist die Grundlage, auf welche Langhans und Kopp ihre Ansichten stützten, im Wesentlichen erschüttert und man wird den Unterschieden wohl kaum zu grosses Gewicht beilegen dürfen, welche in Betreff der Blasenzellen in der Schilderung bei Kopp und in der meinigen sich finden.

Wie sind aber nun die von mir gefundenen Veränderungen in ätiologischer Beziehung aufzufassen? sind sie etwa als normal anzusehen, wie dies Schultze hinsichtlich der Beobachtungen von Renaut hervorhebt? Sind sie etwa Folgen von mechanischen Verhältnissen, Polster, welche im Lauf des Lebens an gesonders gefährdeten Stellen der Nerven sich ausbilden, wie dies Renaut in annehmbarer Weise auseinandersetzt und wie auch Langhans vermuthet? Es lässt sich nicht leugnen, dass darauf namentlich die eigenthümliche topographische Vertheilung hindeutet, dass auf längere Strecken der Nerv vollständig normal ist und dann eine grössere Anzahl von Bündeln, alle in gleicher Höhe, ergriffen ist. Aber um dieses festzustellen, muss die Topographie mit Rücksicht auf Umgebung, Knochen und Muskeln noch genauer studirt werden.

Sind sie nun als normal anzusehen, gleichsam als Altserscheinungen, da ich sie nur bei dem 3tägigen Hunde vermisst habe? Dagegen spricht etwas die unregelmässige Vertheilung an den Nerven, die Thatsache, dass weder die Zusammensetzung, noch die Zahl und Ausdehnung der Heerde mit den Altersverhältnissen genau übereinstimmt: das stärkst veränderte Nervenbündel fand ich ja bei einem 1½jährigen Hund. Wer die hinten folgenden Belege nachsieht, wird noch ähnliche Beispiele finden. Es scheint daher nicht, dass wir sie als normal anzusehen haben in dem Sinne, dass sie bei allen Hunden in gleicher Weise und in den verschiedensten Lebensverhältnissen sich ausbilden, dass sie durch die Wachsthumsgesetze des Organismus bedingt und in diesem Sinn ererbt sind. Ihr wechselvolles Verhalten lässt sich eher zurückführen auf Verhältnisse, welche im extrauterinen Leben mehr oder weniger auf alle Thiere einwirken, wenn auch nicht in gleicher Weise. Welches nun diese Verhältnisse sind, darüber geben meine Untersuchungen gar keinen Anhaltspunkt: jedenfalls wird niemand auf Grund derselben die Vermuthung hegen, dass dieselben mit Struma zusammenhängen.

Langhans stützte sich bei der Annahme eines solchen Zusammenhanges auf Untersuchungen, die an menschlichen Nerven gemacht, aber noch nicht abgeschlossen waren. Von meinen Hunden waren nur zwei mit Struma behaftet, d. h. sie hatten eine

derart veränderte Schilddrüse, dass die dadurch bedingte Anschwellung ohne weiteres schon während des Lebens erkannt werden konnte; bei den anderen ist das Vorhandensein von Struma damit noch nicht ausgeschlossen. Jedermann wird zugeben, dass die Hunde sich der Einwirkung des Kropfgiftes, wenn dasselbe im Trinkwasser sich findet, sehr intensiv aussetzen, und dass sie dafür empfänglich sind, ist seit Alters her bekannt.

Bei der Mehrzahl meiner Hunde wurden die Schilddrüsen noch zu genaueren histologischen Untersuchungen benutzt und es ergab sich dabei, dass ihre Grössen- und Gewichtsverhältnisse ausserordentlich schwankend waren und nicht im Verhältniss standen zum Körpergewicht.

Ich verdanke meiner Collegin Fräulein Zielinska folgende Zahlen:

1) 3tägiger	Hund	0,675 g,	Schilddrüse	0,15 g,
2) 1½jähriger	-	4,700 -	-	11,15 -
3) 3jähriger	-	4,130 -	-	13,30 -
4) 4jähriger	-	7,380 -	-	16,55 -
5) 6jähriger	-	13,930 -	-	3,56 -

Hier ist besonders auffallend die kleine Schilddrüse bei dem 6jährigen Hund, während die drei vorhergehenden geringere Variationen darboten; und dabei waren die Veränderungen in den Nerven bei den 3 letzten Hunden ziemlich gleich ausgesprochen. Der 1½jährige, mit starken Veränderungen, hatte eine Schilddrüse, deren Gewicht noch unter das der Schilddrüse des 3jährigen mit wenigen Veränderungen herunter geht. Es lässt sich hier also zunächst kein Schluss ziehen hinsichtlich eines Zusammenhanges mit der Glandula thyr. Dafür ist das vorliegende Material noch zu gering. Man wird aber auch die Beobachtungen von Renaut nicht anführen dürfen, um einen derartigen Zusammenhang abzuweisen, denn Einhufer sind ebenfalls für Struma empfängliche Thiere, und die Gegend Frankreichs, in welcher Renaut seine Untersuchungen machte, steht in der Kropfkarte von Baillarger sehr weit vorn. Man sieht also, dass die ätiologischen Verhältnisse vollständig unklar sind. Der Zusammenhang mit Kropf wird wohl zunächst an den menschlichen Nerven entschieden werden, und bei dem Menschen

sind ja auch Thyreoidea und Struma viel genauer untersucht, wie bei Thieren.

Ich führe hier schliesslich das an, was Müller in „den Krankheiten des Hundes“ (1892) über das Vorkommen des Kropfes bei Hunden mittheilt, zum Beweis, wie arm unsere Kenntnisse über Struma des Hundes sind:

„Die Aetiologie des gutartigen Kropfes ist trotz zahlreicher Untersuchungen noch sehr dunkel. Beim Menschen und, wie es scheint, auch bei gewissen Thierspecies, Pferden, Maulthieren und Rindern, ist das Vorkommen des Kropfes zum Theil an gewisse Gegenden (Gebirgsgegenden) geknüpft, und man hat mit Rücksicht darauf den Grund zur Kropfbildung in besonderen Boden- oder Trinkwasserverhältnissen (in reichem Gehalt an Kalk, Mangel an Jod u. s. w.) gesucht. Beim Hunde kann von einer derartigen Localisation des Kropfes kaum die Rede sein, da auch in Gegenden, in denen bei Menschen, Pferden u. s. w. nur ausnahmsweise Kröpfe auftreten, mit solchen behaftete Hunde (aus den verschiedensten Altersklassen und unter den verschiedensten Ernährungsverhältnissen stehend) massenhaft umherlaufen.“

Belege.

1. Hund, 3 Tage alt, stammt von einer grossen Hündin, wie sie zum Ziehen von Milchwagen benutzt werden.

Es wurden untersucht:

Radialis	. .	3	und	2 cm
Medianus	. .	4	-	4 -
Ulnaris	. .	5	-	4 -
Pl. brach.	.	3	-	3 -
Ischiad. rechts	. .	3	-	
Peroneus	. . . .	4	-	
Tibialis	. . . . .	5	-	

2. 4 Monate alter Hund.

Untersucht wurden von beiden Seiten:

Pl. brach.	.	10	und	7 cm
Medianus	.	9,5	-	14 -
Ulnaris	. .	14	-	12 -
Radialis	.	8	-	7 -
Ischiadicus	.	7	-	7 -
Tibialis	. .	4	-	4 -
Peroneus	.	8,5	-	10 -

Die Veränderungen bestehen in Erweiterung der Lymphspalten und Auf-

treten von Blasenzellen in denselben. Im Pl. brach. sind einige im Uebergang zu den soliden Heerden nachzuweisen, wie oben beschrieben.

Frei von Heerden waren: Medianus, Ischiadicus, Peroneus.

Es fanden sich Heerde 1) im Pl. brach.: es sind hier in 11 auf einander folgenden Schnitten 3 Bündel verändert. Hier fällt sofort auf, dass der grösste Theil der Nerven vollständig normal ist, diese 3 Bündel aber in gleicher Höhe verändert sind. Die Länge der veränderten Bündel ist nicht immer ganz gleich, doch habe ich dies Verhältniss nicht näher durch Zahlen bestimmt. In einem Bündel, das eine Strecke weit längs getroffen war, betrug sie jedenfalls über 1 mm.

Ulnaris. Hier fand ich nur auf einer Stelle in etwa 4 Schnitten Blasenzellen, und zwar an zwei kleineren Bündeln, die nach oben und unten vollständig von einander getrennt waren, an dieser Stelle aber mit einander zusammenhingen und Fasern austauschten.

Radialis. Hier fanden sich nur ein centraler Heerd und in den peripherischen feineren Bündeln wandständige Heerde ohne sonstige Erweiterung der Lymphspalte.

Tibialis. Hier enthalten in etwa 30 auf einander folgenden Schnitten mehrere dicht zusammen liegende kleinere Bündel alle in ziemlich gleicher Länge in der peripherischen, mehr sich erweiternden Lymphspalte zahlreiche Blasenzellen. Die Länge der veränderten Strecke beträgt gegen 3 mm.

3. 1½jähriger Hund.

Unbestimmte Rasse, etwas grösser als ein Affenpintscher. — Untersucht wurden die Nerven der vorderen Extremität von nur einer Seite, und zwar:

Pl. brach.	in	einer	Länge	von	3,5	cm
Medianus	-	-	-	-	14	-
Radialis	-	-	-	-	14	-
Ulnaris	-	-	-	-	9	-

Pl. brachialis. Hier sind in 2 mittelgrossen Bündeln die oben beschriebenen Heerde mit blauem Grunde vorhanden. Hier fand sich ferner auch das am stärksten veränderte Bündel, von welchem nach der Peripherie ein Ast sich abzweigt, der zunächst noch zahlreiche Heerde, besonders an dem Septum, doch auch im Nervenbündel, zeigt, indess werden dieselben nach der Peripherie kleiner und schwinden; das trennende Septum ist im 36. Schnitt vollständig und noch im 198. Schnitt finden sich 3 Heerde. Ferner sind 2 dicht neben einander gelegene Bündel der Sitz von solchen Heerden. Ausserdem finden sich Erkrankungen in einem dicht daneben gelegenen kleinen Bündel; hier sind 6 Heerde, die etwa ein Drittel des Umfangs einnehmen. — Ferner giebt es in anderen Schnitten 2 dicht neben einander gelegene Bündel, die Sitz von kleinen Heerden sind, sowie einige ganz kleine Bündel mit wenigen Blasenzellen unter dem Perineurium.

Radialis. Nur an einigen Bündeln abgeplattete concentrische Heerde mit centralen Blasenzellen. Die bläuliche Farbe fehlt.

Medianus. Ganz das Gleiche.

Ulnaris. Hier in kleinen Bündeln etwas längere Reihen von Blasenzellen mit zwischen ihnen verlaufenden Fasern und an einer Stelle auch ein Heerd, an dem Bindegewebe reichlich vorhanden ist. Es finden sich dieselben in 88 Schnitten; die Heerde haben also eine Länge von etwa 5 mm und sitzen an allen Bündeln in gleicher Höhe.

4. 3jähriger Hund.

Untersucht wurden nur die Nerven der vorderen Extremitäten.

Pl. brach. . .	2 und 3 cm
Medianus . .	9 - 9 -
Ulnaris . . .	11 - 11 -
Radialis . .	8 - 6 -

Die Veränderungen haben hier ganz gleichmässig denselben Charakter. In der peripherischen Lymphspalte finden sich 1—2 Reihen von grossen Blasenzellen dicht neben einander gelagert, fast bis zur Berührung und zwischen ihnen bindegewebige Fasern. Auf dem Querschnitt der Nerven nehmen sie einen Theil bis zur Hälfte oder drei Viertel der Peripherie ein. Die Länge der Heerde ist nicht bedeutend, den längsten habe ich auf 3 mm bestimmt.

Ulnaris. Von drei dicht neben einander liegenden kleinen Bündeln hat nur das eine einen Heerd in der Peripherie, der zwei Drittel des Umfanges einnimmt, die beiden anderen sind normal.

Dieser Heerd findet sich in 15 Schnitten. Im 16. Schnitt geht das veränderte Bündel in ein Nachbarbündel über und der Heerd verschwindet nunmehr in den nächsten Schnitten. In den folgenden Schnitten, die vollständiger den Querschnitt des ganzen Nerven treffen, treten 2—3, neben einander liegende kleine Bündel auf, die in 8 Schnitten der Länge nach getroffen sind und Heerde in der Peripherie haben. In den folgenden Schnitten treten noch weitere kleine Bündel hinzu, welche die gleichen Heerde zeigen.

6 dieser Bündel behalten die Heerde in 32 Schnitten; von da an verlieren sich in den 3 zuletzt hinzugetretenen Bündeln die Heerde und bleiben nunmehr nur noch bei den 3 vorher längs getroffenen Bündeln in weiteren 25 Schnitten bestehen.

5. Hund unbestimmter Rasse, etwa 3- oder 4jährig, von mässiger Grösse.

Es wurden hier nicht die Nerven in der möglichst ganzen Länge, sondern nur einzelne Stücke derselben untersucht. Vom

Pl. brach. . .	1 cm
Medianus . .	5 -
Ulnaris . . .	3.5 -
Radialis . . .	5 -
Ischiadicus . .	4 -

Pl. brachialis. An mehreren kleineren Bündeln lockere Heerde an der Innenfläche des Perineuriums, das vielfach verdickt ist, etwa auf einem Viertel seines Umfangs. Auch centrale Heerde finden sich. Besonders be-

merkenswerth sind 2 flache Heerde, an einem Septum gelegen, welche an den Schnitten, wo das Septum proximalwärts schwindet, noch eine Strecke weit sich fortsetzen und eine vollständige quere Scheidewand bilden. Der Bau der Heerde ist locker, sie bestehen aus Bindegewebsfasern mit zahlreichen Kernen; deutliche Blasenzellen habe ich nicht gesehen.

Medianus. Hier finden sich wiederum wandständige Heerde in Form von flachen Auflagerungen und centrale Heerde. Die ersteren in kleineren Bündeln im peripherischen Theil der Nerven; die letzteren in einem grösseren Bündel. Auch diese Heerde bestehen aus fasrigem oder mehr homogenem Gewebe mit zahlreichen Kernen, aber Blasenzellen sind nicht deutlich. Ich habe die Länge mehrerer Heerde bestimmt: die von centralen Heerden auf 4,5 mm und 1 mm, 8 mm, 2,7 mm; einige wandständige von 3 mm und 5 mm und 3 mm.

Ulnaris normal.

Radialis. Hier findet sich nur ein kleines Bündel verändert; es enthält einen wandständigen Heerd von 5 mm und einen centralen von 1,2 mm.

Ischiadicus. Keine Heerderkrankungen.

6. 4jähriger Hund.

Pl. brach. . .	4 und 3 cm
Medianus . .	16 - 17 -
Ulnaris . . .	18 - 18 -
Radialis . .	12 - 15 -

Das Ergebniss bei diesen Nerven war sehr einförmig, so dass ich die einzelnen Nerven nicht weiter aufzuzählen brauche.

Die Veränderungen waren sehr gering, fanden sich nur an einem oder auch an einigen neben einander liegenden Bündeln, — so im Radialis dexter in 5 Bündeln. — Die Länge dieser Heerde war nur gering, reichte nur durch einige Schnitte hindurch. Die Veränderungen bestanden in partieller Erweiterung der peripherischen Lymphspalten, die von Blasenzellen und zwischendurch von bindegewebigen Fibrillen durchzogen waren. Im Ulnaris dexter war ein Bündel mit 2 gleich gebauten centralen Heerden, welche durch 30 Schnitte sich verfolgen liessen.

7. 6jähriger Hund.

Untersucht wurden von der rechten Seite:

Pl. brach. . .	4 cm
Medianus . .	21 -
Ulnaris . . .	21 -
Radialis . . .	17 -

Das Ergebniss war hier fast dem vorigen gleich, nur wenige Veränderungen von dem gleichen Bau fanden sich wieder in kleineren Bündeln.

Im Plex. brach. auch centrale, sonst sind dieselben wandständigen Heerde.

8. Hund unbestimmten Alters.

Untersucht wurden:

Pl. brach. . .	5 cm
Medianus . .	6,5 -
Radialis . . .	6 -
Ulnaris . . .	6 -

Die endoneuralen Veränderungen sind gegenüber dem bis hier Beschriebenen durch viel schärferen bindegewebigen Charakter und geringere Zahl von Blasenzellen ausgezeichnet.

Es handelt sich hier einerseits um flache Auflagerungen auf das Perineurium, welche dessen Dicke erreichen und übertreffen können und einen grösseren Theil seiner Innenfläche, ein Drittel, die Hälfte und mehr bedecken. Durch den mehr unregelmässigen, wellenförmigen Verlauf der Fasern und Faserbündel, die schräg und quer getroffen sind, unterscheiden sie sich von dem schön concentrisch geschichteten Perineurium leicht. Zahlreiche längliche Kerne finden sich in demselben.

Andererseits sind die Heerde rundlich und kegelförmig, wandständig, bedingen also einen entsprechend scharfen Ausschnitt in dem Bündel der Nervenfasern. Die concentrisch verlaufenden Linien verlaufen dicht neben einander, mit eingeschalteten länglichen Kernen. Im Centrum sieht man hie und da einige Blasenzellen von nur mässiger Grösse, in der Regel eben nur eine homogene, undeutlich schattirte Masse mit Kernen, die nur, wie oben geschildert, von Blasenzellen stammen können: es sind Doppelkerne, nierenförmige Kerne u. s. w. Der Prozess ist hier erheblich weiter gediehen.

Plex. brach. Es finden sich wesentlich nur flache diffuse Auflagerungen auf dem Perineurium, welche in zwei neben einander liegenden Bündeln sich finden, welche durch 92 Schnitte gehen, also eine Länge von 6 mm haben. An dem einen Doppelbündel liegt der Heerd im Septum. In den folgenden Schnitten ist nichts zu erkennen. Dann aber treten wieder in einiger Entfernung Heerde auf in zwei grösseren Bündeln, welche in einer Länge von 2 mm sich erkennen lassen. Auch in einigen kleinen Bündeln finden sich hie und da solche Auflagerungen; ferner auch zwei centrale Heerde, der eine über 2 mm lang, der andere über 3 mm.

Medianus. Hier finden sich mehrere Heerde. Eines der grössten Bündel hat neben diffusen Auflagerungen auf das Perineurium von geringer Dicke 4 grosse und 2 kleine centrale Heerde, welche durch 153 Schnitte sich verfolgen lassen, also auf eine Länge von fast 1 cm. Ferner finden sich im peripherischen Theil des Medianus, wo er in kleine Bündel zerfallen ist, sechs derselben stark verändert, durch 93 Schnitte hindurch, also auf eine Länge von etwa 5 mm. Die Heerde sind hier verhältnissmässig gross, meist concentrisch geschichtet und nehmen an dem stärkst afficirten Bündel etwa ein Drittel des Binnenraums des Perineurium ein.

Ulnaris. Auch hier besteht an beschränkter Stelle in einem grösseren Bündel ein schmaler kegelförmiger Heerd, der weit in dasselbe vorspringt;

daneben noch ein flacher, etwa von gleicher Grösse, auf einer Länge von etwas über 5 mm, und drei kleine Bündel mit mehr flachen Auflagerungen auf das Perineurium, etwa 2 mm lang.

Radialis. Auch hier sind im peripherischen Theil, wo keine grösseren Bündel sich mehr finden, in drei kleineren mehr flache Auflagerungen auf das Perineurium, hie und da an den dickeren Stellen mit concentrischer Schichtung in der Mitte, auf einer Länge von nicht ganz 2 mm.

Ischiadicus. Im proximalen Theil desselben finden sich nur in den 3 kleinsten Bündeln von etwa 0,3 mm Durchmesser Heerde, in dem einen ein centraler und ein randständiger, der stark polypös in das Nervenbündel vorragt. Dieses Bündel legt sich in seinem Verlauf an ein grösseres Bündel an. Hier schwindet der centrale Heerd, dessen Länge etwa 1,5 mm beträgt. Der randständige liegt nunmehr an dem Septum. In zwei der grössten Bündel ist je ein centraler Heerd, von denen der grössere folgende Dimensionen hat: von seinem Beginn bis zu seiner grössten Dicke hat er eine Länge von 2,5 mm; die Stelle der grössten Dicke ist 0,48 mm lang; dann schwillt er ab und ist nach weiteren 2 mm sehr klein, wird aber wieder etwas dicker in den folgenden 1,2 mm, um schliesslich in den letzten 2,4 mm schmäler zu werden und zu verschwinden. Er stellt also eine Spindel dar von 8,5 mm Länge, deren grösste Dicke dem einen Ende sehr genähert ist. Der andere Heerd misst im oberen Theil 0,9, in der mittleren Anschwellung 0,6, im unteren Theil 0,5 mm. Weiter nach der Peripherie hin nur flache Heerde von der Dicke des Perineurium, im Ganzen von compactem Bau, ohne deutliche Blasenzellen, welche nur einen kleineren Theil, etwa ein Fünftel oder weniger des Umfangs der Nervenbündel einnehmen.

9. Hund mit Struma. 8jährig.

Untersucht wurden nur von der linken Seite vom:

Pl. brach. . .	10 cm
Medianus . .	7 -
Radialis . .	8 -
Ulnaris . . .	3,6 -
Ischiadicus .	12 -

Die peripherische Lymphbahn ist hier bei allen Nerven sehr weit, das Perineurium sehr stark gefaltet, nur an den kleinsten Bündeln bildet es ein Kreisrund.

Die Heerde, die sich hier finden, bilden eine Zwischenstufe zwischen Heerden, welche in den Lymphspalten Blasenzellen enthalten, und den soliden Heerden. Sie haben sehr viel bindegewebige Fasern, bald locker maschig angeordnet, die Blasenzellen oft von bedeutender Grösse; an anderen Heerden treten die Blasenzellen zurück, die bindegewebigen Fasern treten vor und vielfach sieht man nur die Kerne der Blasenzellen deutlich in ihrer Doppelgestalt oder Nierenform, während der Zellcontour oder das Innere der Zelle nicht sichtbar sind. Gerade hier finden sich auch die intracellulären Körner.

Die Heerde bilden zum Theil Auflagerungen auf die Innenfläche des Perineuriums, welche etwa ein Drittel oder die Hälfte des Umfanges einnehmen und hier die Lymphspalte ausfüllen.

In seltneren Fällen ragen sie in das Bündel der Nervenfasern vor, so namentlich an kleinen Bündeln, welche überhaupt etwas häufiger ergriffen sind.

Eines der kleinsten Bündel, mit etwa 90 Nervenfasern, zeigt eine sehr weite peripherische Lymphspalte, die von concentrischen Fasern und Blasenzellen eingenommen ist.

Ein zweites kleines Bündel, das gerade an der Abgangsstelle von einem grossen getroffen ist, zeigt sich noch stärker verändert: hier finden sich zwei concentrische lockere Heerde, welche die Bündel der Nervenfasern in zwei ungleiche Hälften theilen und reichlich zwei Drittel des Binnenraums einnehmen. Ausserdem finden sich Gefässwandverdickungen deutlich ausgesprochen und zahlreiche Kalkkugeln.

Medianus. Hier finden sich nur zwei Heerde, ein randständiger und ein centraler. Beide im Ganzen solid concentrisch geschichtet: der letztere jedoch homogen, kernarm, während im ersteren noch die Zeichnung undeutlicher Blasenzellen im Centrum sich erkennen lässt.

Der randständige hat eine Länge von 140 Schnitten = 8 mm, der centrale 0,9 mm.

Ulnaris. Nur ein randständiger Heerd, 7 mm lang.

Radialis. Auch hier finden sich Verdickungen der Gefässwände und Kalkkugeln. Dann aber namentlich zwei kleinere Bündel, die ebenso verändert sind, wie die oben im Pl. brach. beschriebenen, d. h. ein weiter Lymphraum, das Bündel der Nervenfasern umgebend, mit concentrischen Fasern und zahlreichen Blasenzellen. Ein grosses Bündel weicht in seiner Beschaffenheit von denen, die ich sonst gesehen habe, ab. Die Nervenfasern stehen hier in weiten Distanzen, zwischen ihnen sind die Durchschnitte der Fibrillen und Fibrillenbänder des Endoneuriums, welche die einzelnen Nervenfasern in einem meist weit abstehenden Kreise umgeben; dann kommen helle Lymphspalten, in denen ebenfalls vereinzelte Durchschnitte von Fibrillen zu sehen sind. So hat das Innere einen gleichmässig aufgelockerten Bau. Das Ganze ist von einem ungewöhnlich dicken Perineurium umgeben, welches die regelmässig concentrische Schichtung nicht deutlich zeigt, sondern aus mehr längs verlaufenden abgeplatteten Bindegewebsbündeln zu bestehen scheint. Auch enthält dasselbe ziemlich zahlreiche Gefässe.

Ischiadicus. Die Gefässwände sind hier ganz besonders dick. Von anderen Veränderungen finden sich nur zwei kleine Bündel, die wieder in der gleichen Weise verändert waren.

10. 12jährige grosse dänische Dogge mit starker Struma.

Es war der erste Hund, dessen Nerven ich untersuchte. Die Nerven wurden auch hier in der möglich grössten Länge untersucht, doch habe ich dieselbe nicht gemessen und will nur bemerken, dass es der grösste

Hund war, der zur Untersuchung kam. Hier ist zunächst auffallend der Reichthum an sehr dickwandigen Gefässen und ebenso die Zahl der Kalkkugeln. Indessen auch hier zeigten diese beiden Veränderungen keinen Zusammenhang mit den endoneuralen Wucherungen, nur dann und wann zeigte sich in den letzteren ein dickwandiges Gefäss, aber im Ganzen nur selten. Kalkkugeln habe ich niemals in den endoneuralen Wucherungen gesehen. Endoneurale Wucherungen waren nicht sehr häufig, auch nicht hochgradig. Nur ein kleines Bündel war stark verändert, an der ganzen Peripherie mit bindegewebigen Auflagerungen bekleidet, in denen noch vereinzelte deutliche Blasenzellen von geringer Grösse nachgewiesen werden konnten. An anderen Schnitten ändert sich das Aussehen dieses Bündels; die bindegewebigen Auflagerungen ziehen sich auf etwa zwei Drittel des inneren Umfanges des Perineurium zurück, so dass das Bündel der Nervenfasern an zwei gegenüber liegenden Stellen die Innenfläche des Perineurium erreicht. Die Auflagerungen haben aber nicht an Volumen abgenommen, sondern bilden zwei grössere rundliche Felder, welche einen leicht concentrischen Bau haben und so an die grösseren heerdförmigen Erkrankungen erinnern, die von den Nerven des Menschen beschrieben worden sind. Die Heerde sind kernreich, doch sieht man keine Blasenzellen, und auch die Form der Kerne lässt nicht ihre Anwesenheit vermuthen.

In einem grösseren Bündel findet sich ein verästelter Heerd, welcher mit breiter Basis an dem Perineurium beginnt, kegelförmig in das Bündel der Nervenfasern hineinreicht; von seiner Spitze geht ein schmaler Streifen aus, der sich verästelt und im Innern des Bündels sich verliert.

Medianus. In dem centralen Theil desselben finden sich hier zwei abnorme Bündel: in dem einen ein kleiner centraler Heerd von bindegewebigem Bau, von nicht grosser Ausdehnung. Im mittleren Theil in kleineren Bündeln zwei schöne concentrische Heerde, und in einem grösseren Bündel drei peripherische dicht neben einander und zwei centrale. — Im peripherischen Theil sind wieder mehrere flache bindegewebige Auflagerungen, doch sind dieselben, da die Schnitte mehr schräg getroffen waren, schwer zu verfolgen.

Ulnaris. Hier finden sich nur an einem Bündel drei kleine centrale Heerde, von denen der längste etwa 5,5 mm lang ist.

Radialis. Nur flache Auflagerungen auf das Perineurium, zum Theil zwei Drittel seines Umfangs einnehmend.

Ischiadicus. Nur in einem kleineren Bündel findet sich hier eine flache unbedeutende Auflagerung.

Tibialis und Peroneus: ausser einem etwa 3 mm langen, wandständigen Heerd im Tibialis und der gleichmässigen Wandverdickung der Gefässe in beiden Nerven, war nichts Besonderes nachzuweisen.

Cruralis. Ein centraler Heerd 3,5 mm lang; ebenso ein randständiger Heerd von 7 mm Länge.

Zum Schluss sei mir an dieser Stelle gestattet, meinem hochverehrten Lehrer, Herrn Prof. Langhans, meinen Dank auszusprechen für die gütige Hülfeleistung bei dieser Arbeit.

Erklärung der Abbildungen.

Tafel VII.

Fig. 1. Aus dem Pl. brach. des 1½jährigen Hundes. Zeiss aa, Ocul. 3. Das grössere Bündel ist das stärkst veränderte Bündel, das ich gesehen habe. Das kleinere Bündel enthält an der Peripherie ebenfalls einige concentrische Heerde.

Fig. 2. Eine Stelle aus dem grösseren Bündel der Fig. 1. Zeiss E, Ocul. 3. Zahlreiche mehr- und einkammerige Blasenzellen. a Perineurium.

Fig. 3. Desgleichen, stärkere Vergrösserung eines concentrischen Heerdes (Zeiss E) mit Blasenzellen, von denen einige aus 2 grossen Blasen bestehen, die durch die eingeschnürte kernhaltige Mitte verbunden sind. Ferner Zellen mit einer einzigen Blase, in welcher der eingedrückte Kern liegt, der nach der einen Seite sich in eine Spitze fortsetzt. (Umwandlung einer platten Endothelzelle in eine Blasenzelle?)

Fig. 4. Hund unbestimmten Alters. Zeiss E. Kegelförmiger Heerd ohne deutliche Blasenzellen, fast solid, hie und da noch Kerne, welche an die Kernformen der Blasenzellen erinnern.

Fig. 5. Pl. brach. 12jähriger Hund. Zeiss A. Bündel mit verdicktem Perineurium.

(Separatabdruck aus Virchow's Archiv für pathologische Anatomie und Physiologie und für klinische Medicin. 135. Band. 1894.)
Druck und Verlag von Georg Reimer in Berlin.

1.

2.

3.
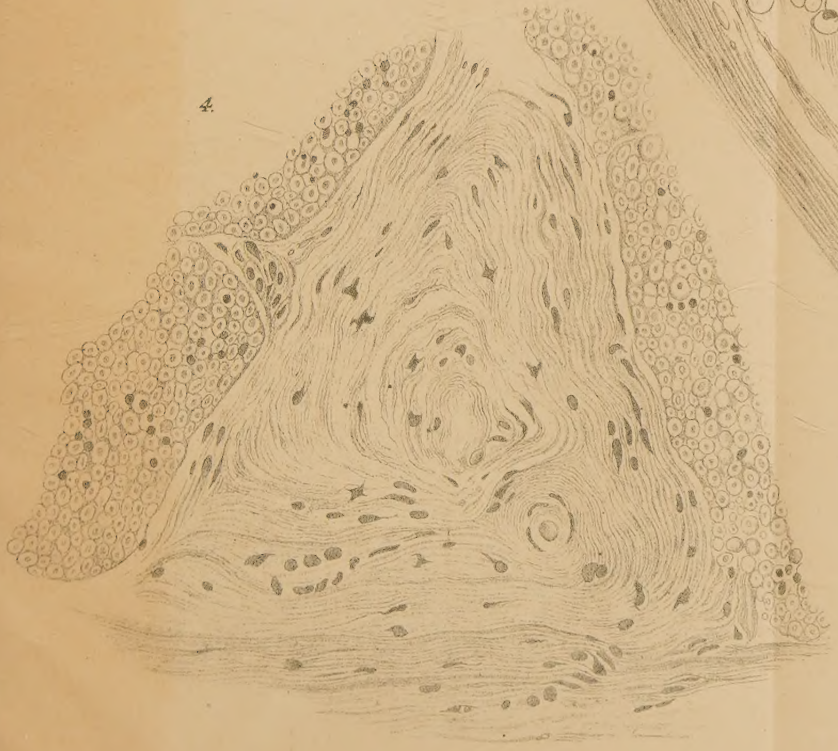
4.